ECHOGRAPHIE : OÙ EST LE BOUT DE MON AIGUILLE ?

Laurent Delaunay (1), Denis Jochum (2), Florence Plantet (3)
(1) Clinique Générale, 4 chemin de la tour la Reine 74000 Annecy
(2) Groupe Hospitalier du Centre Alsace (GHCA) Hôpital Albert Schweitzer, 201 avenue d'Alsace, BP 20129, 68003 Colmar Cedex
(3) Centre Hospitalier d'Annecy, 1 avenue de l'hôpital 74374 Pringy Cedex

INTRODUCTION

La finalité de l'anesthésie locorégionale tronculaire est de déposer un anesthésique local de courte ou de longue durée d'action à proximité d'une structure nerveuse, de façon à obtenir le taux de succès le plus élevé avec un risque de complication le plus bas possible. L'échographie est un moyen complémentaire qui vient s'ajouter à notre arsenal pour tendre vers un hypothétique 100 % de réussite avec 0 % de complication mais dont l'usage nécessite une procédure exigeante. Contre toute attente, la visualisation des structures nerveuses s'acquiert assez rapidement mais le contrôle constant, et nécessaire, de l'extrémité de l'aiguille est beaucoup plus complexe à maîtriser.

Le but de cet article est de proposer une démarche rigoureuse alliant les différentes techniques de repérage à notre disposition et une méthode d'apprentissage de cette nouvelle façon de réaliser les blocs périphériques.

1. LES DIFFÉRENTES TECHNIQUES DE REPÉRAGE

Nous disposons actuellement avec l'échographie et la neurostimulation de deux techniques pour repérer un nerf. Il convient de rester conscient des limites de chacune de ces deux méthodes et ne pas hésiter à les associer le cas échéant. Dans la question qui nous intéresse, chaque technique apporte des informations contributives. On peut en outre améliorer leurs performances respectives par des astuces simples que nous évoquerons.

L'apprentissage de l'échographie passe avant tout par une connaissance de l'appareil et notamment des différents paramètres qui interviennent sur la qualité de l'image. Le choix des sondes est le premier élément. Deux critères sont à prendre en compte : la fréquence et la forme de la sonde. Les principaux réglages de l'appareil à connaître sont la profondeur, le contraste et le gain. Il est fondamental de comprendre que l'image d'échographie observée sur l'écran est une image reconstruite et non pas une vision directe des structures observées. Il est donc important de connaître

les limites et les artéfacts qui peuvent survenir lors de la « création » de cette image par l'appareil. Sites et al. [1] ont recensé les principales erreurs potentielles. Sans reprendre tout l'article, on peut citer celles pouvant modifier ou interférer avec une vision correcte de l'aiguille :

- Le phénomène d'ombre acoustique survient quand une structure ayant un coefficient d'atténuation important fait « disparaître » ou atténue fortement les structures situées en dessous d'elle. Par exemple, l'injection de quelques bulles d'air avec l'anesthésique local génère des cônes d'ombre pouvant modifier significativement l'anatomie. Rappelons à ce propos l'importance de soigneusement purger seringue et aiguille de toutes bulles d'air avant l'injection.
- Les phénomènes de réverbération sont également fréquents. Le plus caractéristique est celui observé avec l'aiguille quand elle a une trajectoire perpendiculaire au faisceau d'ultrasons. Des images successives en miroir de l'aiguille apparaissent en dessous de l'image primitive, ce qui dans les cas extrêmes peut être gênant. Le biseau peut apparaître notamment plus large qu'il n'est en réalité et perturber la vision exacte de l'extrémité de l'aiguille (Figure 1).
- L'image en baïonnette est un phénomène qui s'observe avec une aiguille dans le plan quand l'aiguille est entourée par des tissus de structures différentes, muscle et tissu adipeux par exemple. L'aiguille peut apparaître déformée du fait des vélocités différentes des ultrasons (Figure 2).

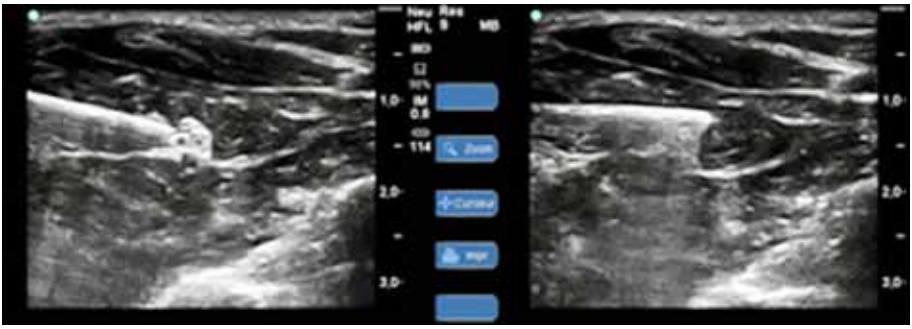

Figure 1 *: phénomène de réverbérations observé avec l'aiguille. Il s'agit ici d'un bloc du nerf médian à l'avant-bras. Le nerf disparaît du fait de la réverbération de l'aiguille. Cet effet est maximum quand le trajet de l'aiguille est perpendiculaire aux ultrasons.*

L'analyse et donc les conséquences de ces artéfacts évoluent avec l'expérience. Ceux-ci doivent néanmoins nous faire garder un œil critique sur ce que l'on observe.

L'approche échographique du nerf peut se faire de différentes manières. L'exploration préliminaire large de la zone du bloc est indispensable afin d'évaluer l'échogénéicité du patient, de définir le meilleur endroit pour la ponction et d'élaborer une stratégie. La méthode classique consiste à observer le nerf en coupe transversale et à approcher l'aiguille dans le plan des ultrasons en maintenant la vision complète de l'aiguille et surtout de son extrémité. C'est la technique de référence utilisée et recommandée en radiologie interventionnelle. Elle nécessite des points de ponction souvent éloignés de la cible, très différents de ceux décrits pour la neurostimulation seule.

Figure 2 : *déformation dite en « baïonnette » de l'aiguille. Cet effet est lié aux différences de propagation des ultrasons dans les différents milieux situés au-dessus de l'aiguille.*

La probabilité de traverser des masses musculaires, source potentielle d'inconfort relatif pour le patient est importante et la vision de l'aiguille est parfois difficile dès que l'on atteint un angle de 45° [2]. Cela a conduit certains à proposer une approche hors du plan, l'extrémité de l'aiguille étant visualisée de façon indirecte en observant la déformation des tissus ou mieux en injectant de très petits volumes de produit définissant le concept d'hydrolocalisation [3]. Ce soluté peut être l'anesthésique local lui-même, du soluté salé isotonique ou encore du glucosé à 5 %. L'utilisation de soluté salé isotonique et par assimilation du sérum glucosé à 5 % pourrait être plus sécurisante lors du positionnement de l'aiguille au contact de la structure nerveuse. En effet, des études expérimentales montrent qu'aucun dégât même intrafasciculaire n'était observé après injection de soluté isotonique [4, 5]. En cas de neurostimulation, il faut privilégier une solution non-ionique telle que le glucosé à 5 % car le champ électrique sera conservé voire renforcé lors de l'injection de cette solution [6]. Cette technique d'hydrolocalisation est intéressante à plus d'un titre. Elle permet de localiser un bout d'aiguille en approche hors du plan mais elle peut également faciliter la progression de l'aiguille dans le plan en « disséquant » les structures afin de se faire un passage entre de nombreuses structures vasculaires ou retrouver l'extrémité d'une aiguille un peu trop plongeante.

Plus rarement, le nerf peut être observé en approche longitudinale pour contrôler la diffusion de l'anesthésique local ou valider la position d'un cathéter.

Selon le bloc réalisé, la mise en place éventuelle d'un cathéter, les dextérités individuelles, l'importance de la vascularisation locale, le nombre de nerfs à bloquer, l'une ou l'autre de ces approches pourra être privilégiée. Rappelons simplement que quelle que soit la technique utilisée, l'aiguille ne doit pas progresser tant que son extrémité n'est pas formellement identifiée.

L'utilisation conjointe de l'échographie et de la neurostimulation apporte les avantages de chaque technique en réduisant les limites propres à chaque procédé. Lors d'une méta-analyse des essais contrôlés randomisés, Abrahams et al ont montré la plus grande efficacité de l'échographie comparée à la neurostimulation [7]. Cependant, l'information fonctionnelle de la neurostimulation pourrait permettre de réduire les limites de l'échographie et d'augmenter l'aspect sécuritaire. Elle permet, par exemple, de corriger les erreurs d'interprétation (confusion entre une racine nerveuse et un vaisseau par exemple), ou de positionnement en particulier pour les praticiens peu rompus à l'échographie. Elle apporte des informations utiles chez les patients peu échogènes. Elle peut servir de garde-fou même chez les opérateurs expérimentés pour contrecarrer la difficulté de conserver constamment l'extrémité de l'aiguille dans le champ étroit des ultrasons. Les travaux qui ont étudié le bénéfice de l'association échographie et neurostimulation sont tous critiquables au moins sur un point essentiel [8-11]. Ils utilisent le neurostimulateur à des intensités de base trop basses pour détecter systématiquement les structures nerveuses. Ces études ont néanmoins permis de préciser les intensités minimales à utiliser pour garantir en sentinelle une réponse constante des structures nerveuses à savoir 1 mA (0,1 ms) en axillaire et 1,5 mA (0,1 ms) en interscalénique [9, 10]. Pour certains, le désagrément occasionné par la neurostimulation est un argument pour en limiter l'utilisation. Si cet argument peut être recevable, il n'est pas suffisant pour définitivement proscrire cette technique. En effet, en partant du principe que ce n'est pas l'injection intraneurale en soi qui est délétère mais l'injection intrafasciculaire, une alternative peut être de régler l'intensité du neurostimulateur à une très faible intensité (moins de 0,5 mA pour 0,1 ms). L'apparition d'une réponse motrice ou d'une paresthésie avec une quantité de courant aussi faible doit faire évoquer un risque de passage intrafasciculaire de l'aiguille et stopper sa progression. L'intérêt est de limiter les contraintes et l'inconfort de la neurostimulation tout en gardant la "sentinelle". Par contre il est indispensable d'utiliser un neurostimulateur précis qui affiche l'intensité effectivement délivrée [12-14]. Les données échographiques ont rapidement permis d'envisager la possibilité d'injections intraneurales passées inaperçues lors d'une technique utilisant seule la neurostimulation. La possibilité d'une absence de paresthésie ou de douleur lors d'un franchissement de l'épinèvre par l'aiguille et l'absence de difficulté d'injection lors d'une position intraneurale extra-fasciculaire remet en cause un certain nombre de dogmes. Dans ce cas, on peut observer un gonflement du nerf et la constitution d'un halo intraneural [15]. Ces injections intraneurales extra-fasciculaires à volumes restreints ne semblent pas entraîner de neuropathie. Il n'en est pas de même pour l'injection intrafasciculaire car la limite alors franchie est le périnèvre qui forme l'ultime barrière, maintient une pression positive à l'intérieur du fascicule et protège le tissu neural. La recherche systématique de la disparition d'une réponse sensitivo-motrice lors de la diminution de l'intensité de stimulation demeure un élément supplémentaire de sécurité [16]. La paresthésie fulgurante et la résistance dès l'injection de l'anesthésique local restent les signes d'une injection intrafasciculaire.

Les neurostimulateurs les plus récents affichent l'impédance électrique mesurée. Cette mesure est une information supplémentaire pour vérifier la bonne position de l'aiguille. Tsui et al ont montré qu'une impédance élevée avant toute injection pouvait faire suspecter un passage intraneural [17]. La même équipe a

récemment montré qu'à l'inverse, l'absence d'augmentation de l'impédance lors de l'injection d'un soluté glucosé à 5 % devait faire évoquer une injection intravasculaire (Figure 3) [18].

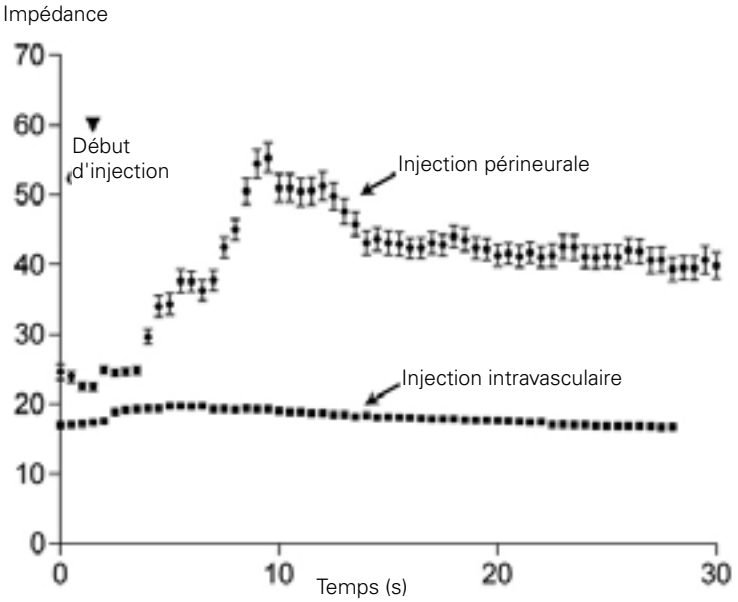

Figure 3 *: Variation de l'impédance électrique après injection de l'anesthésique local selon que l'extrémité de l'aiguille est en périneurale ou en intravasculaire. D'après Tsui et al [18].*

Enfin le contrôle ultime de la position de l'aiguille lors de l'injection se fait en observant la diffusion de l'anesthésique local autour de la cible. L'importance d'une diffusion circonférentielle ou « aspect en beignet », autour et le long du nerf est classiquement considérée comme un gage d'efficacité [19]. Récemment Cynerman et al ont confirmé cette notion. Ils ont étudié des blocs du nerf médian au coude en comparant la qualité de l'anesthésie selon l'aspect échographique de la diffusion de l'anesthésique local autour du nerf. Ils ont montré ainsi d'une part, que la diffusion circonférentielle du produit était bien associée à une anesthésie de meilleure qualité et d'autre part, que l'injection intraneurale ne serait pas plus efficace qu'une injection circonférentielle [20]. Un positionnement idéal de l'aiguille devrait permettre ce type de diffusion sans gonflement du nerf permettant d'éliminer une injection intrafasciculaire. La question est de savoir où doit se trouver l'extrémité de l'aiguille pour permettre un tel résultat. Un début de réponse peut être suggéré par une étude déjà ancienne de Vloka et al. Ces auteurs avaient montré sur des cadavres que seule l'injection subépineurale du nerf sciatique permettait une diffusion du colorant sur une longueur importante du nerf et englobant les deux contingents [21]. L'aspect de la diffusion de l'anesthésique local peut nous aider à savoir si l'on a franchi cette gaine périnerveuse. Le liquide prend l'aspect d'une bulle qui s'écarte du nerf tant que l'on est hors de cette structure alors qu'il tend à se propager autour du nerf après passage de cette barrière. Des études anatomiques sont nécessaires pour confirmer cette impression visuelle, d'autant qu'il est parfois possible de passer plusieurs couches aponévrotiques (Figure 4). Il est utile dans ce cas de repositionner l'aiguille pour obtenir une diffusion de l'anesthésique local autour de la cible. Cela

implique en pratique de s'approcher très près du nerf ; il est préférable de sécuriser au maximum ce geste en ayant une vision continue de l'extrémité de l'aiguille et en neurostimulant. D'autre part il est également préférable de ne pas aborder directement le nerf mais de s'en approcher en rasant les pôles, le passage de la gaine périnerveuse est parfois brutal et le risque de pénétrer le nerf est réel en cas d'approche directe. Néanmoins, l'importance du tissu conjonctif au sein du nerf est un élément important dans la diffusion de l'anesthésique local et par conséquent de son efficacité. Une étude sur cadavre a montré que la densité de tissu conjonctif intra et périnerveux augmentait des régions proximales vers les plus distales [22]. Autrement dit, dans les approches plexiques proximales, la faible composante conjonctivale suggère que le simple passage des aponévroses intermusculaires est probablement suffisant pour pénétrer dans l'espace de diffusion périnerveux, quitte à jouer sur un effet volume, pour l'obtention d'un bloc efficace.

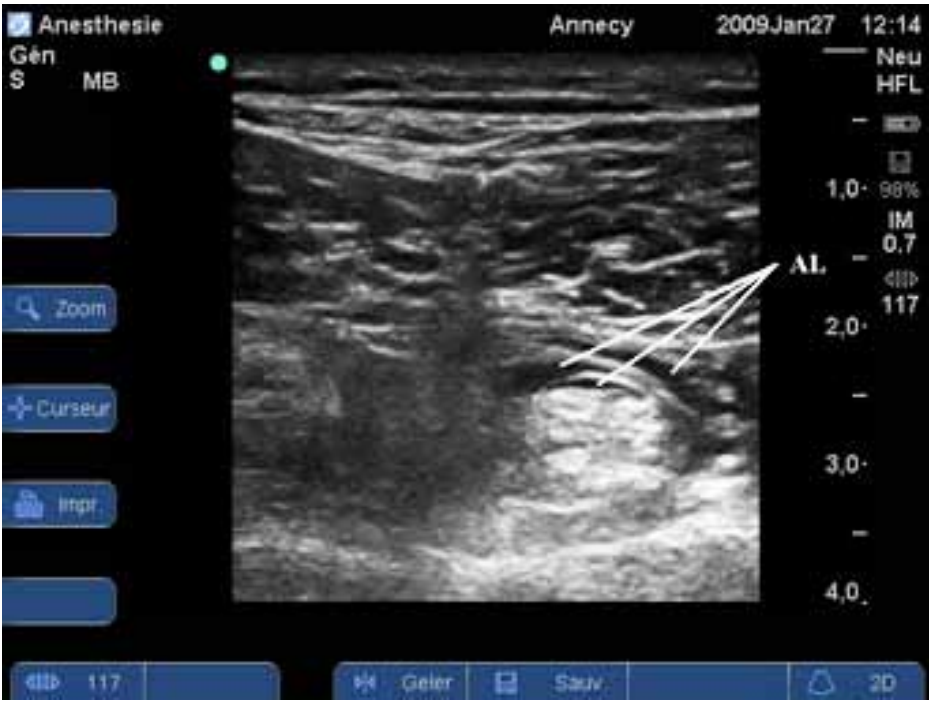

Figure 4 *: diffusion de l'anesthésique local autour d'un nerf sciatique dans la région poplitée. L'anesthésique local semble avoir été injecté à 3 endroits différents tout en semblant entourer le nerf à chaque fois.*

Au total, les éléments apportés par l'échographie et la neurostimulation sont différents et complémentaires et vouloir les opposer est relativement artificiel. A chaque étape de la ponction, celles-ci se conjuguent pour conforter la procédure. Il est illusoire, voire potentiellement dangereux d'être persuadé que l'on conserve constamment la vision de l'extrémité de l'aiguille. Indépendamment de la qualité de l'image et des évolutions technologiques, la largeur du champ des ultrasons reste de l'ordre du millimètre. L'approche échographique nécessite en outre un apprentissage plus ou moins long selon les acquis de chacun et l'activité « disponible ». Deux cas cliniques récemment publiés d'injection intravasculaire sont là pour nous rappeler que le risque de complication persiste malgré l'usage de l'échographie [23,24]. Hadzic et al rappellent fort judicieusement à ce propos que « ce serait une erreur

collective de jugement de s'appuyer sur cette technologie (l'échographie) comme une alternative à toutes les procédures existantes ou une panacée à toutes les considérations sécuritaires » [25]. En définitive un seul principe est à retenir « traitons les nerfs avec grand soin ! » [26].

2. PEUT-ON AMÉLIORER L'ÉCHOGÉNICITÉ DES AIGUILLES ?

Cette question a déjà été explorée par d'autres spécialités notamment dans le cadre de la radiologie interventionnelle. Une revue de la littérature récemment publiée a recensé plus de trente articles sur ce sujet [27].

L'angle de l'aiguille par rapport au faisceau d'ultrasons dans une approche dans le plan est l'élément déterminant de la visibilité de l'aiguille (Figure 5). En pratique, l'aiguille n'est en général peu voire pas visible entre 0 et 20°. Entre 20 et 45°, elle commence à être identifiable et c'est dans cette zone que l'on peut mettre en évidence des différences de qualité entre les différentes aiguilles [28]. Dans une étude sur fantôme ayant pour but de définir les conditions optimales pour réaliser une biopsie, Bradley a montré que la distance d'introduction idéale entre la sonde et l'aiguille devait être de 2 à 3 cm et que l'angle aiguille/faisceau d'ultrasons devait être de 55, 60°. Au-delà de 60°, les phénomènes de réverbération de l'aiguille deviennent gênants (Figure 5) [29]. Etonnamment, dans les procédures en dehors du plan, l'extrémité de l'aiguille est plus facile à visualiser à l'inverse quand l'angle est inférieur à 30° [27]. Cette caractéristique pourrait être liée à l'écho particulier du biseau dans cette approche. Dans tous les cas, il est préférable d'orienter le biseau face au faisceau d'ultrasons quelle que soit la technique utilisée [27].

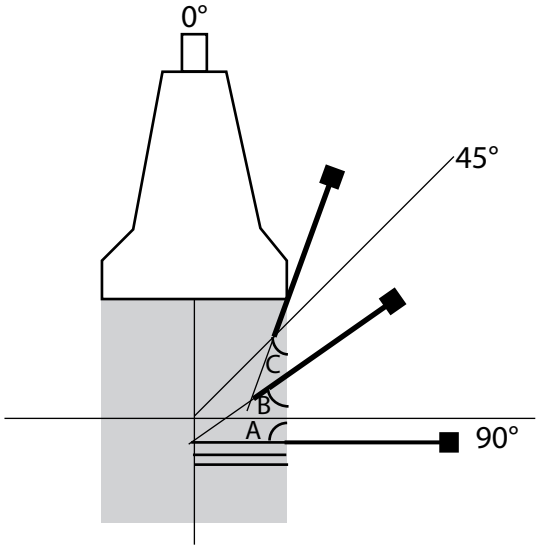

Figure 5 *: Aspect de l'aiguille en fonction de son angle par rapport au faisceau d'ultrasons. A = 90° l'écho de l'aiguille est maximal avec des phénomènes de réverbération. B = 60° l'écho de l'aiguille est satisfaisant et il y a peu ou pas de phénomène de réverbération. C = 20° l'écho de l'aiguille est de médiocre qualité dans cette zone.*

Si l'angle aiguille/faisceau d'ultrasons reste l'élément princeps, il faut rester conscient de la difficulté de maintenir l'extrémité de l'aiguille dans ce faisceau dont

la largeur est de l'ordre du millimètre. La littérature propose un certain nombre de procédés ou de techniques qui tentent de renforcer l'échogénicité de l'aiguille et plus particulièrement son extrémité. Nous vous proposons quelques exemples de ce qui nous semble le plus pertinent.

- Pour améliorer la visibilité du biseau, il a été proposé de dépolir l'extrémité de l'aiguille à l'aide d'une ampoule en verre stérile immédiatement avant la ponction. Cette technique paraît efficace, mais on ne peut pas recommander d'approcher un nerf avec une aiguille dégradée [30].
- L'introduction d'un stylet particulier, constitué d'une vis à son extrémité, à l'intérieur d'une aiguille 21 G semble intéressante. Le pas de vis réfléchissant les ultrasons dans toutes les directions, la partie distale de l'aiguille devient plus échogène [31]. Une seule étude non comparative utilisant ce procédé pour des biopsies hépatiques est disponible.
- Dans le cadre des blocs périphériques, Schafhalter Zoppoth et al ont montré que l'introduction d'un fil métallique (guide wire) dans l'aiguille améliore sa visibilité mais à condition que le diamètre du fil soit nettement inférieur au diamètre interne de l'aiguille [32]. Plusieurs fabricants proposent ce type de fils disponible dans des diamètres différents [32]. Que ce soit avec un stylet ou un mandrin métallique, il a été montré que des mouvements rapides d'aller et de retour augmentaient transitoirement l'échogénicité de l'aiguille [33].
- Certaines aiguilles possèdent des réflecteurs sur leur partie distale rendant plus échogène leur extrémité. Ce type d'aiguille (Havel's® echogenic needle) ne semble pas plus performant que d'autres sur des modèles animaux ou des fantômes [2]. Cependant, le fait de pouvoir identifier l'extrémité de façon spécifique est un argument sécuritaire indéniable quand la totalité de l'aiguille n'est pas alignée parfaitement dans le faisceau d'ultrasons.
- Un gainage particulier des aiguilles avec un polymère poreux susceptible de piéger des microbulles d'air a été testé. Il améliore significativement la vision de l'ensemble de l'aiguille par rapport à une aiguille non gainée [34-36]. Ces aiguilles semblent d'autant plus intéressantes que l'angle entre l'aiguille et le faisceau d'ultrason est faible.
- Un concept original a été développé dans le début des années 90 utilisant le renforcement électronique de l'extrémité de l'aiguille. Il s'agit d'une aiguille à biopsie qui comporte un mandrin particulier possédant un capteur passif (polymère piézoélectrique) à son extrémité (Biosponder needle, Advanced Technology laboratories). Quand le capteur détecte une onde ultrasonore, il envoie un signal électrique vers l'appareil qui le traduit par un éclair lumineux sur l'écran à l'endroit précis où se trouve l'extrémité de l'aiguille. Une seule étude a évalué ce dispositif « in vivo » et confirme la remarquable efficacité de cette aiguille par rapport à une aiguille à biopsie conventionnelle [37]. Malheureusement aucune autre étude n'a suivi, malgré l'intérêt potentiel de ce concept.
- L'utilisation d'un guide fixé sur la sonde a été évaluée dans deux études comparatives [38, 39]. La première étude retrouve une réduction du temps de ponction avec le guide (sur un fantôme) sans différence sur la qualité du prélèvement. Mais cette différence n'est d'une part que d'une vingtaine de secondes et d'autre part disparaît avec les opérateurs les plus expérimentés [38]. La deuxième étude « in vivo » portant sur 50 biopsies mammaires retrouve une sensibilité supérieure de la biopsie main libre, sans guide, pour les tumeurs inférieures à 3 cm. Ce manque de précision peut être considéré comme un handicap pour les blocs nerveux

périphériques [39]. Néanmoins de nouveaux dispositifs permettant d'ajuster l'angle d'introduction de l'aiguille devraient bientôt être évalués.

- L'effet Doppler résulte de la modification de la fréquence des ultrasons quand le faisceau rencontre un objet en mouvement. Initialement exploité pour évaluer un flux sanguin, il est transposable à n'importe quel mouvement dans le champ d'ultrasons et va s'exprimer par un artéfact de couleur à l'écran. Le doppler peut donc être utilisé pour détecter les mouvements de l'aiguille [40]. La plupart des appareils utilisant des filtres pour bloquer les mouvements artéfactuels extra-vasculaires, il est préférable d'utiliser le doppler énergie qui code l'énergie du signal et non pas le décalage de fréquence. De plus le doppler énergie à l'avantage de ne plus dépendre de l'angle entre le faisceau et le corps en mouvement [41]. Ce concept a encore été amélioré en branchant sur l'aiguille un système qui la fait vibrer à une fréquence imperceptible au toucher et semble obtenir des résultats intéressants en anesthésie locorégionale [42, 43].
- Une autre théorie intéressante s'est attachée à modifier la direction du faisceau d'ultrasons de façon à ce qu'il soit constamment perpendiculaire à l'aiguille. Deux études ont évalué ce principe avec des résultats encourageants [44, 45]. Le problème, c'est que ce système permet, certes, de mieux visualiser l'aiguille mais en contrepartie dégrade la qualité de l'image. Les appareils récents émettent plusieurs champs d'ultrasons dans des directions différentes (3 voire 5 tirs). Certains systèmes, par exemple, analysent en permanence la qualité de l'image et un algorithme permet d'amplifier les signaux ultrasonores les plus forts et d'atténuer les autres (Figure 6).

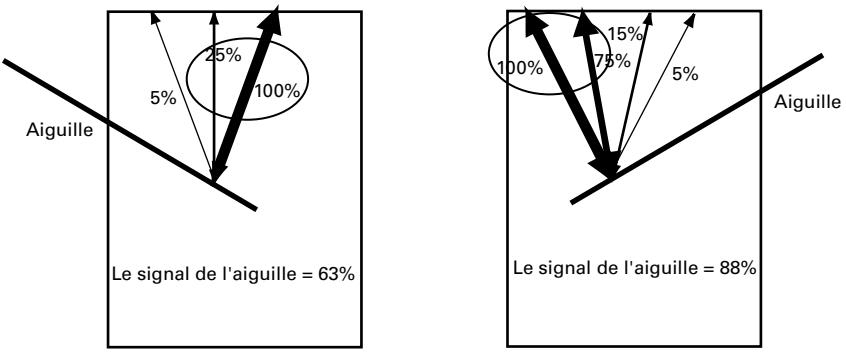

Figure 6 *: l'algorithme (Sono MB, Sonosite ®) adapte en permanence la qualité de l'image en amplifiant les signaux les plus forts et en minimisant les plus faibles. Cette technique permet d'améliorer la vision de l'aiguille sans perte de qualité par ailleurs.*

En ce qui concerne les cathéters, la littérature est logiquement plus pauvre dans la mesure où la plupart des études se sont intéressées aux seules ponctions biopsiques. L'introduction dans le cathéter d'un mandrin métallique, déjà proposé sur certains modèles, devrait être intéressante. Il n'y a cependant pas encore d'étude ayant évalué ce type de dispositif mais les premières constations cliniques sont mitigées. L'explication pourrait être celle proposée dans l'étude de Schafhalter Zoppoth et al. Ces guides métalliques pourraient être trop « adaptés » au diamètre interne du cathéter limitant voire supprimant l'interface nécessaire au renforcement échographique artéfactuel [32]. Plusieurs auteurs ont cherché, indépendamment de la vision directe du cathéter, à s'assurer du positionnement correct de son extrémité.

Dans une étude prospective randomisée, Dhir et al ont ainsi montré que combiner cathéter stimulant et échographie permettait un meilleur positionnement de l'extrémité du cathéter comparé à un cathéter stimulant ou non posé à l'aveugle [46]. Dans cette étude, la bonne position du cathéter était contrôlée en observant à l'aide du doppler couleur la diffusion de glucosé à 5 % préalablement agité pour créer des microbulles d'air. La même procédure mais avec l'anesthésique local est également efficace [47]. Dans ce cas aussi le doppler énergie est préférable car il permet de détecter des flux cinq fois moins importants que le doppler couleur [41, 48].

L'avenir réside peut-être dans l'échographie 3D. Le temps d'acquisition pour reconstruire une image était jusqu'à présent trop long, de l'ordre de 5 min. Les appareils les plus récents permettent d'obtenir une image en temps réel malheureusement encore à des fréquences basses de 2 à 7 MHz [49]. Mais gageons que l'évolution devrait se faire dans des délais assez courts et la possibilité d'obtenir une image 3D de bonne qualité en temps réel nous fera probablement complètement repenser nos techniques.

En pratique, malgré toutes ces pistes prometteuses, l'industrie ne nous propose pas actuellement d'aiguilles révolutionnaires utilisables en toute sécurité en anesthésie locorégionale échoguidée. Cela constitue un argument supplémentaire pour combiner toutes les techniques à notre disposition et ne pas se limiter à la seule échographie avec ses limites actuelles.

3. L'APPRENTISSAGE

La phase d'apprentissage est importante à considérer. En pratique, il est extrêmement simple de poser une sonde sur soi, un collègue ou même un patient (avec son accord !) pour apprendre à se repérer. Il est long et difficile, une fois positionné correctement, de conserver une image correcte, de diriger l'aiguille en oubliant ses mains et de regarder l'écran pour garder une vision constante de l'extrémité de l'aiguille sans perdre le nerf ! Il existe deux modèles publiés pour s'entraîner. Le premier utilise un fantôme parallélépipédique de gélatine traversé par un tuyau. C'est un moyen simple, peu onéreux pour apprendre à visualiser l'aiguille et la suivre dans sa progression [50]. Le deuxième modèle utilise un morceau de blanc de dinde dans lequel est placée une olive. Ce modèle a été développé par les radiologues et a été récemment adapté pour la formation des internes à l'anesthésie locorégionale échoguidée [51]. Il nécessite une organisation et présente plus de contraintes que le précédent mais est bien sûr beaucoup plus proche de la réalité pour un coût qui reste modéré. L'erreur la plus fréquente était la non-reconnaissance du contact de l'aiguille avec l'olive par l'absence de visualisation de l'extrémité de l'aiguille occasionnant un passage au travers de l'olive. Cependant les erreurs diminuaient rapidement entre le premier et le sixième essai. Le temps de réalisation diminuait de moitié dès le troisième essai et la précision augmentait de plus de 50 %. L'apprentissage dans cette procédure simulée était considéré comme rapide. Dans une étape supplémentaire, la même équipe a étudié l'apprentissage de l'anesthésie locorégionale échoguidée chez 6 internes évalués sur une période d'un mois [52]. Après une formation théorique initiale, 520 blocs pratiqués par les internes étaient enregistrés et revus. La durée de réalisation et la précision étaient améliorées au cours de la période d'étude. L'intérêt de cette étude était de lister les faux pas possibles afin d'établir des règles d'apprentissage de l'échoguidage. Les deux erreurs les plus fréquentes étaient

l'absence de visualisation de l'aiguille lors de la progression et les mouvements non contrôlés de la sonde. Les comportements pouvant compromettre la qualité du résultat étaient l'absence de reconnaissance d'une localisation intraneurale de l'aiguille avant l'injection ou une mauvaise distribution de l'anesthésique local. La fatigue pouvait interférer lorsqu'il était nécessaire de maintenir la sonde en luttant contre la gravité par exemple lors d'un bloc poplité latéral en décubitus dorsal ou d'un bloc interscalénique. La possibilité d'obtenir une image inversée à l'écran par un mauvais positionnement de sonde pouvait entraîner une confusion ou une erreur d'orientation. Un mauvais choix de point de ponction et d'angulation de l'aiguille pouvait compromettre la bonne visibilité de l'aiguille. Si la phase d'apprentissage suivait une progression plutôt rapide, une autre étude mettait en évidence une grande variabilité interindividuelle lors de deux expériences sur un modèle de viande de bœuf où se trouvait un tendon. La première recherchait la visualisation complète de l'aiguille lors de son alignement avec la sonde, la deuxième étudiait le contact de l'aiguille avec le tendon. Au final, un nombre important de tentatives était nécessaire. Suivant un modèle mathématique, le nombre moyen prévisible pour atteindre 95 % de succès lors de ces deux expérimentations était respectivement de 37 et 109 essais [53].

Lors de la réalisation de blocs, une étude a comparé chez des internes d'anesthésie leurs performances selon que la technique était réalisée sous neurostimulation seule ou associée à l'échographie. Malgré quelques problèmes méthodologiques, cette étude confirme l'intérêt de combiner les deux techniques [54]. Il serait intéressant de disposer d'une étude comparable qui évaluerait cette fois l'échographie seule et l'association des deux.

Lorsqu'on débute, le choix des blocs à réaliser sous échographie est important. Il paraît évident qu'il est souhaitable de débuter par les blocs les plus superficiels car les sondes hautes fréquences (>10 MHz) permettent d'obtenir des images quasi anatomiques et l'apprentissage est rapide. Ils permettent de se familiariser assez rapidement avec la visualisation de l'aiguille, du nerf et la diffusion de l'anesthésique local. Les blocs tronculaires au coude ou à l'avant-bras, le bloc fémoral ou même poplité sont des techniques assez aisément accessibles. La visualisation de l'aiguille et de l'espace de diffusion de l'anesthésique local permet de mieux appréhender le bloc interscalénique. Le bloc axillaire est probablement l'étape suivante en raison de la nécessité d'une multi-injection.

Le travail d'un groupe d'experts aboutit à une classification sensiblement différente pour l'apprentissage des blocs [55]. La facilité de visualiser d'une part l'aiguille, d'autre part les structures anatomiques, la difficulté technique et les risques de complications pour chaque procédure forment quatre critères qui ont permis de retenir trois niveaux : de base, intermédiaire et avancé. Les blocs tronculaires du plexus brachial, le bloc interscalénique, le bloc axillaire, le bloc fémoral font partie du niveau d'apprentissage de base. Le bloc poplité est intégré au niveau intermédiaire tout comme le bloc supraclaviculaire ou infraclaviculaire.

L'évaluation des pratiques est indispensable, elle devrait reposer sur la façon d'obtenir la meilleure image, sur un apprentissage rigoureux du guidage de l'aiguille et sur l'analyse de la diffusion optimale de l'anesthésique local. L'évolution des performances des échographes est prometteuse et rend la technique de plus en plus accessible.

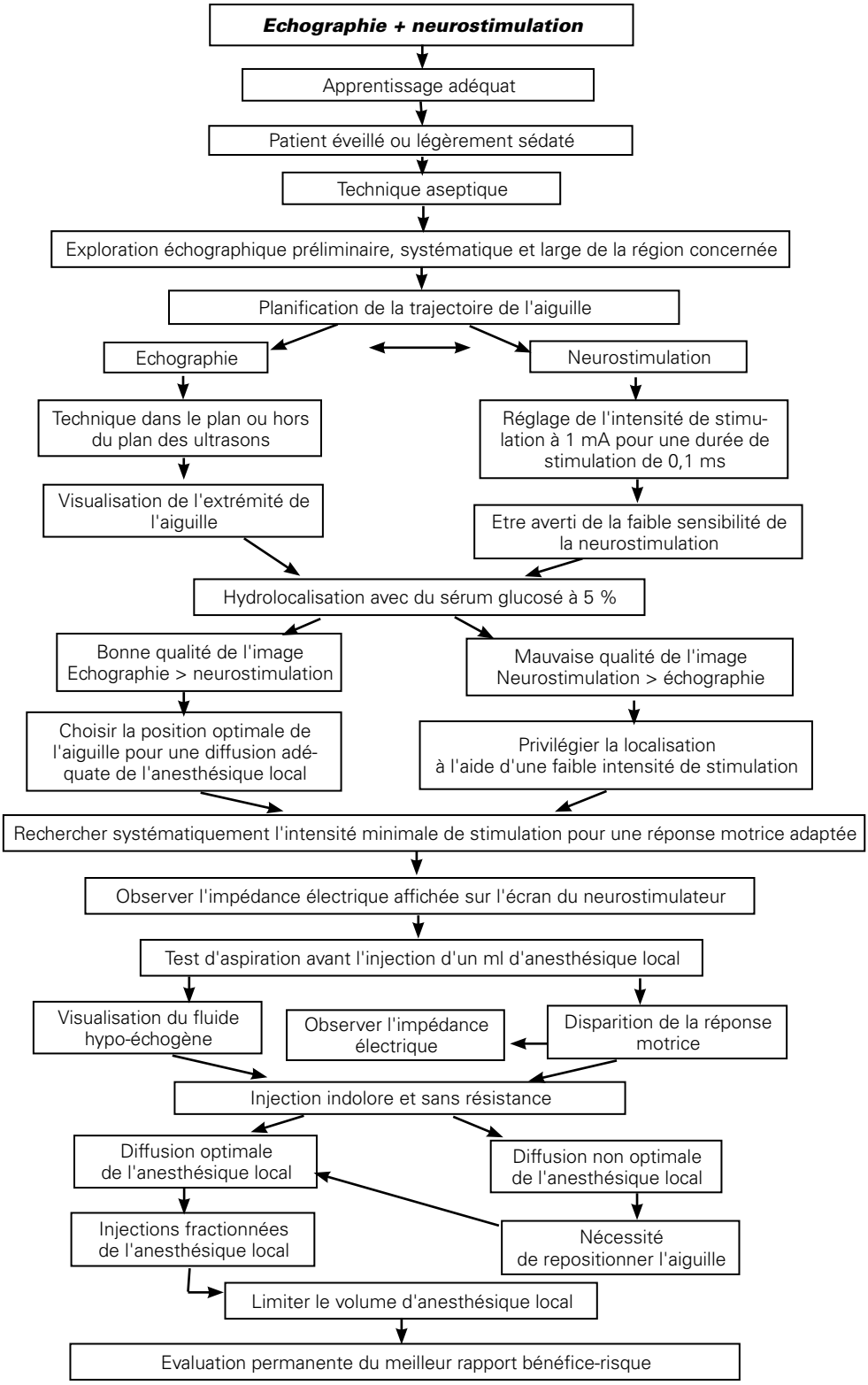

Figure 7 *: algorithme pour la pratique de l'échographie associée à la neurostimulation lors de la réalisation d'un bloc périnerveux (D. Jochum).*

5. PROPOSITION D'ALGORITHME

L'approche multimodale présente le meilleur rapport bénéfice risque lors d'un repérage nerveux en anesthésie locorégionale. L'apprentissage adéquat des deux techniques est la première étape essentielle à acquérir [56-59]. En suivant les règles de bonne pratique, le geste est réalisé sur un patient éveillé ou légèrement sédaté pour le maintien permanent d'un contact verbal [16]. Les règles d'hygiène doivent être renforcées en raison de la présence d'une sonde d'échographie à proximité du site d'injection [60]. Avant de débuter le geste proprement dit, une exploration échographique de la région anatomique concernée est indispensable [61]. Le balayage est large et systématique pour un repérage le plus précis possible des éléments anatomiques tels que les structures nerveuses et vasculaires. L'objectif de cette phase préparatoire est de nous amener à planifier la trajectoire de l'aiguille et d'établir une stratégie de la procédure. Quel que soit le choix de l'abord, dans le plan ou hors du plan des ultrasons, le point essentiel est la visualisation directe ou indirecte de l'aiguille et de son extrémité. Le réglage du neurostimulateur à une intensité de stimulation d'environ un milliampère pour une durée de stimulation de 100 microsecondes devrait pouvoir avertir l'opérateur en cas de non-visualisation d'une structure nerveuse. La neurostimulation est un procédé qui a une très grande spécificité, mais il faut être averti de sa faible sensibilité [9, 62] et garder à l'esprit qu'il est toujours possible d'accroître la quantité de courant en cas de vision d'un contact aiguille nerf et d'absence de réponses sensitivomotrices.

Au cours de la procédure, l'extrémité de l'aiguille peut être située par une technique d'hydrolocalisation [3]. L'approche sous ultrasons peut être privilégiée si l'image échographique est de bonne qualité avec une identification certaine des structures anatomiques. Dans ce cas, par rapport au nerf, un abord tangentiel et non de front de l'extrémité de l'aiguille sera choisi dans le but d'assurer une diffusion optimale de l'anesthésique local. L'abord frontal du nerf par l'aiguille est plus à risque de pénétration neurale. De plus, un flux rétrograde (backflow) est observé le long du corps de l'aiguille quand son extrémité est positionnée juste en regard du nerf. Lorsque l'image échographique est de piètre qualité, la neurostimulation prendra toute son importance et une procédure d'approche classique sera adoptée en recherchant pour une durée courte de stimulation une faible intensité de stimulation pour localiser le nerf. Dans tous les cas de figures, la recherche de l'intensité minimale de stimulation est indispensable [16]. Celle-ci nous donne une indication de la distance entre l'extrémité de l'aiguille et le nerf ou plus exactement le fascicule nerveux le plus proche.

Si la valeur d'intensité de stimulation est considérée comme trop basse, il est toujours possible de procéder à un très faible déplacement de l'aiguille. Par contre, dans un abord tangentiel dépassant légèrement le nerf afin d'obtenir une diffusion circonférentielle, la valeur d'intensité minimale sera forcément élevée et dans cette situation, l'image échographique prend toute sa valeur. Il est possible avec un neurostimulateur comme le Stimuplex HNS 12 (B/Braun®) d'observer l'impédance électrique affichée sur son écran [14]. Pour une intensité de stimulation fixe, l'augmentation de cette valeur est en faveur d'une position intraneurale de l'aiguille avant toute injection de soluté [17]. Le respect des règles de sécurité doit être poursuivi car, encore une fois, l'image échographique peut donner un faux sentiment de sécurité. La diminution de la pression exercée par la sonde d'échographie localise à nouveau les structures veineuses pour estimer l'existence ou non d'un contact entre l'aiguille

et une veine. Il est toujours indispensable de réaliser un test d'aspiration avant toute injection. Le faisceau ultrasonore étant de l'ordre du millimètre, il est essentiel de positionner ce champ ultrasonore exactement au niveau de l'extrémité de l'aiguille pour visualiser le fluide hypo-échogène dès le premier millilitre [61]. Grâce à la recherche systématique de l'intensité minimale de stimulation, la réponse motrice disparaît également dès le premier millilitre d'anesthésique local [63,64]. Dans cette situation précise, il est possible également d'observer l'impédance électrique affichée à l'écran du neurostimulateur, dont l'absence de variation doit faire évoquer un passage intravasculaire [18]. Une injection indolore et sans résistance reste le critère d'une injection extra-fasciculaire. L'aspect de la diffusion du soluté va conditionner le repositionnement ou non de l'aiguille. Une diffusion optimale, au contact du nerf et circonférentielle, va permettre de limiter le volume injecté d'anesthésique local à condition de suivre également la diffusion le long du nerf. Le repositionnement de l'aiguille doit être une action réfléchie et justifiée par la diffusion non optimale de l'anesthésique local [65]. Le but est d'injecter l'anesthésique local au bon endroit, d'en limiter sa quantité tout en administrant un volume suffisant. Tout au long de la procédure, l'opérateur aura à l'esprit d'évaluer en permanence le meilleur rapport bénéfice risque pour son patient.

CONCLUSION

Il convient de mettre en place une procédure rigoureuse pour la réalisation de nos blocs périnerveux sous échographie en ayant conscience de l'information délivrée par chaque technique. L'algorithme que nous proposons peut être simplifié sous forme dégradée en fonction de la pratique de chacun tout en gardant à l'esprit que chaque élément retranché correspond à une information supprimée.

La maîtrise des différentes techniques de repérage des nerfs est souhaitable afin de les combiner pour tirer de cette association le maximum de sécurité et d'efficacité. L'échographie est un moyen séduisant mais qui nécessite un apprentissage rigoureux, particulièrement dans le contrôle de l'extrémité de l'aiguille qui est un élément primordial et parfois délaissé de la sécurité du geste. La neurostimulation associée permet de pallier les éventuelles insuffisances de l'opérateur dans l'identification et le contrôle de son geste. Une stratégie évolutive et rigoureuse doit être précisément codifiée afin de pouvoir s'adapter à toute situation clinique. Quelle que soit la technique de localisation utilisée, « où est le bout de mon aiguille ? » doit être la question qu'il faut se poser constamment tout au long de la procédure.

RÉFÉRENCES BIBLIOGRAPHIQUES

[1] Sites BD, Brull R, Chan VW, Spence BC, Gallagher J, Beach ML, Sites VR, Abbas S, Hartman GS. Artifacts and pitfall errors associated with ultrasound-guided regional anesthesia. Part II: a pictorial approach to understanding and avoidance. Reg Anesth Pain Med 2007;32:419-33

[2] Maecken T, Zenz M, Grau T. Ultrasound characteristics of needles for regional anesthesia. Reg Anesth Pain Med 2007;32:440-7

[3] Bloc S, Ecoffey C, Dhonneur G. Controlling needle tip progression during ultrasound-guided regional anesthesia using the hydrolocalization technique. Reg Anesth Pain Med 2008;33:382-3

[4] Gentili F, Hudson A, Kline DG, Hunter D. Peripheral nerve injection injury: an experimental study. Neurosurgery 1979;4:244-53

[5] Mackinnon SE, Hudson AR, Llamas F, Dellon AL, Kline DG, Hunter DA. Peripheral nerve injury by chymopapain injection. J Neurosurg 1984;61:1-8.
[6] Tsui BC, Kropelin B, Ganapathy S, Finucane B. Dextrose 5 % in water: fluid medium for maintening electrical stimulation of peripheral nerves during stimulating catheter placement. Acta Anaesthesiol Scand 2005;49:1562-5
[7] Abrahams MS, Aziz MF, Fu RF, Horn JL. Ultrasound guidance compared with electrical neurostimulation for peripheral nerve block: a systematic review and meta-analysis of randomized controlled trials. Br J Anaesth 2009 Jan 26 [Epub ahead of print]
[8] Beach ML, Sites BD, Gallagher JD. Use of a nerve stimulator does not improve the efficacy of ultrasound-guided supraclavicular nerve blocks. J Clin Anesth 2006;18:580-4
[9] Perlas A, Niazi A, McCartney C, Chan V, Xu D, Abbas S. The sensitivity of motor response to nerve stimulation and paresthesia for nerve localization as evaluated by ultrasound. Reg Anesth Pain Med 2006;31:445-50
[10] Sinha SK, Abrams JH, Weller RS. Ultrasound-guided interscalene needle placement produces successful anesthesia regardless of motor stimulation above or below 0,5 mA. Anesth Analg 2007;105:848-52
[11] Dingemans E, Williams SR, Arcand G, Chouinard P, Harris P, Ruel M, Girard F. Neurostimulation in ultrasound-guided infraclavicular block: a prospective randomized trial. Anesth Analg 2007;104:1275-80
[12] Feugeas JL, Choquet O. Comprendre et optimiser la neurostimulation. Congrès national d'anesthésie et de réanimation 2007. Evaluation et traitement de la douleur. Elsevier Masson SAS;2007:745-53
[13] Rice AS. Peripheral nerve damage en regional anaesthesia. Br J Anaesth 1995;75:116
[14] Jochum D, Iohom G, Diarra DP, Loughnane F, Dupré LJ, Bouaziz H. An objective assessment of nerve stimulators used for peripheral nerve blockade. Anaesthesia 2006;61:557-64.
[15] Bigeleisen PE. Nerve puncture and apparent intraneural injection during ultrasound-guided axillary block does not invariably result in neurologic injury. Anesthesiology 2006;105:779-83
[16] Jochum D. Quelles recommandations pour les techniques de repérage des blocs plexiques et tronculaires des membres? In: La collection de la SFAR, editor. Les blocs périphériques des membres chez l'adulte. Recommandations pour la pratique clinique. Paris : Elsevier;2004:69-92
[17] Tsui BC, Pillay JJ, Chu KT, Dillane D. Electrical impedance to distinguish intraneural from extraneural needle placement in porcine nerves during direct exposure and ultrasound guidance. Anesthesiology 2008;109:479-83
[18] Tsui BCH, Chin JH. Electrical impedance to warn of intravascular needle placement. Reg Anesth Pain Med 2008;33:A-51
[19] Gray AT. Ultrasound-guided regional anesthesia: current state of the art. Anesthesiology 2006;104:368-73
[20] Cymerman A, Dufour E, Balland N, Nourry G, Liu N, Fischler M. Bloc du nerf médian au coude : évaluation échographique de la diffusion de l'anesthésique local et relation avec son efficacité. Ann Fr Anesth Reanim 2008;27 Hors-Série 1:S20 [R041]
[21] Vloka JD, Hadzic A, Lesser JB, Kitain E, Geatz H, April EW, Thys DM. A common epineural sheath for the nerves in the popliteal fossa and its possible implications for sciatic nerve block. Anesth Analg 1997;84:387-90
[22] Moayeri N, Bigeleisen PE, Groen GJ. Quantitative architecture of the brachial plexus and surrounding compartments and their possible significance for plexus blocks. Anesthesiology 2008;108:299-304
[23] Loubert C, Williams SR, Hélie F, Arcand G. Complication during ultrasound-guided regional block: accidental intravascular injection of local anesthetic. Anesthesiology 2008;108:759-60
[24] Zetlaoui PJ, Labbe JP, Benhamou D. Ultrasound guidance for axillary plexus block does not prevent intravascular injection. Anesthesiology 2008;108:761
[25] Hadzic A, Sala-Blanch X, Xu D. Ultrasound guidance may reduce but not eliminate complications of peripheral nerve blocks. Anesthesiology 2008;108:557-8
[26] Borgeat A. Regional anesthesia, intraneural injection, and nerve injury: beyond the epineurium. Anesthesiology 2006;105:647-8

[27] Chin KJ, Perlas A, Chan VWS, Brull R. Needle visualization in ultrasound-guided regional anesthesia: challenges and solutions. Reg Anesth Pain Med 2008;33:532-44
[28] Hopkins RE, Bradley M. In-vitro visualization of biopsy needles with ultrasound: a comparative study of standard and echogenic needles using an ultrasound phantom. Clin Radiol 2001;56:499-502
[29] Bradley MJ. An in-vitro study to understand successful free-hand ultrasound guided intervention. Clin Radiol 2001;56:495-8
[30] Laine HR, Rainio J. An inexpensive method of improving visualisation of the needle tip in fine aspiration biopsy. Ann Chir Gynaecol 1993;82 :43-5
[31] Reading CC, Charboneau JW, Felmlee JP, James EM. US-guided percutaneous biopsy: use of a screw biopsy stylet to aid needle detection. Radiology 1987;163:280-1
[32] Schafhalter-Zoppoth I, McCulloch CE, Gray AT. Ultrasound visibility of needles used for regional nerve block: an in vitro study. Reg Anesth Pain Med 2004;29:480-8
[33] Bisceglia M, Matalon TA, Silver B. The pump maneuver: an atraumatic adjunct to enhance US needle tip localization. Radiology 1990;176:867-8
[34] Gottlieb RH, Robinette WB, Rubens DJ, Hartley DF, Fultz PJ, Violante MR. Coating agent permits improved visualization of biopsy needles during sonography. Am J Roentgenol 1998;171:1301-2
[35] Bergin D, Pappas JN, Hwang JJ, Sheafor DH, Paulson EK. Echogenic polymer coating: does it improve needle visualization in sonographically guided biopsy? Am J Roentgenol 2002;178:1188-90
[36] Jandzinski DI, Carson N, Davis D, Rubens DJ, Voci SL, Gottlieb RH. Treated needles: do they facilitate sonographically guided biopsies? J Ultrasound Med 2003;22:1233-7
[37] Perrella RR, Kimme-Smith C, Tessler FN, Ragavendra N, Grant EG. A new electronically enhanced biopsy system: value in improving needle-tip visibility during sonographically guided interventional procedures. Am J Roentgenol 1992;158:195-8
[38] Phal PM, Brooks DM, Wolfe R. Sonographically guided biopsy of focal lesions: a comparison of freehand and probe-guided techniques using a phantom. Am J Roentgenol 2005;184:1652-6
[39] Hatada T, Ishii H, Ichii S, Okada K, Yamamura T. Ultrasound-guided fine-needle aspiration biopsy for breast tumors: needle guide versus freehand technique. Tumori 1999;85:12-4
[40] Hamper UM, Savader BL, Sheth S. Improved needle-tip visualization by color doppler sonography. Am J Roentgenol 1991;156:401-2
[41] Ceccoli A. Cathéters périnerveux : Communications scientifiques. Edition MAPAR 2008:51-61.
[42] Feld R, Needleman L, Goldberg BB. Use of needle-vibrating device and color Doppler imaging for sonographically guided invasive procedures. Am J Roentgenol 1997;168:255-6.
[43] Klein SM, Fronheiser MP, Reach J, Nielsen KC, Smith SW. Piezoelectric vibrating needle and catheter for enhancing ultrasound-guided peripheral nerve blocks. Anesth Analg 2007;105:1858-60
[44] Baker JA, Soo MS, Mengoni P. Sonographically guided percutaneous interventions of the breast using a steerable ultrasound beam. Am J Roentgenol 1999;172:157-9
[45] Cheung S, Rohling R. Enhancement of needle visibility in ultrasound-guided percutaneous procedures. Ultrasound Med Biol 2004;30:617-24
[46] Dhir S, Ganapathy S. Comparative evaluation of ultrasound-guided continuous infraclavicular brachial plexus block with stimulating catheter and traditional technique: a prospective-randomized trial. Acta Anaesthesiol Scand 2008;52:1158-66
[47] Swenson JD, Davis JJ, DeCou JA. A novel approach for assessing catheter position after ultrasound-guided placement of continuous interscalene block. Anesth Analg 2008;106:1015-6
[48] Morillas P, Ortega A, de Diego P, del Olmo C, Rouco R. Power doppler sonography: clinical applications in regional anaesthesia. Reg Anesth Pain Med 2007;32 Supplement :103 [198]
[49] Feinglass NG, Clendenen SR, Torp KD, Wang RD, Castello R, Greengrass RA. Real-time three-dimensional ultrasound for continuous popliteal blockade: a case report and image description. Anesth Analg 2007;105:272-4

[50] Nicholson RA, Crofton M. Training phantom for ultrasound guided biopsy. Br J Radiol 1997;70:192-4
[51] Sites BD, Gallagher JD, Cravero J, Lundberg J, Blike G. The learning curve associated with a simulated ultrasound-guided interventional task by inexperienced anesthesia residents. Reg Anesth Pain Med 2004;29:544-8
[52] Sites BD, Spence BC, Gallagher JD, Wiley CW, Bertrand ML, Blike GT. Characterizing novice behavior associated with learning ultrasound-guided peripheral regional anesthesia. Reg Anesth Pain Med 2007;32:107-15
[53] De Oliveira Filho GR, Helayel PE, da Conceiçäo DB, Garzel IS, Pavei P, Ceccon MS. Learning curves and mathematical models for interventional ultrasound basic skills. Anesth Analg 2008;106:568-73.
[54] Orebaugh SL, Williams BA, Kentor ML. Ultrasound guidance with nerve stimulation reduces the time necessary for resident peripheral nerve blockade. Reg Anesth Pain Med 2007;32:448-54
[55] Zuers ultrasound experts regional anaesthesia statement (ZUERS): January 2007. ESA newsletter 2007;30:9-11
[56] Tsui BC. "Credentials" in ultrasound-guided regional blocks [Letter]. Reg Anesth Pain Med 2006;31:587-8
[57] Salinas FV, Neal JM. A tale of two needle passes [Editorial]. Reg Anesth Pain Med 2008;33:195-8
[58] Shankar H. Ultrasound-guided peripheral nerve blocks and intravascular injection [Letter]. Anesthesiology 2008;109:1142-3
[59] Sites BD, Chan VW, Neal JM, Weller R, Grau T, Koscielniak-Nielsen ZJ, Ivani G. The American Society of Regional Anesthesia and Pain Medicine and the European Society of Regional Anaesthesia and Pain Therapy Joint Committee Recommendations for Education and Training in Ultrasound-Guided Regional Anesthesia. Reg Anesth Pain Med 2009;34:40-46
[60] Delaunay L, Plantet F, Jochum D. Échographie et anesthésie locorégionale. Ann Fr Anesth Reanim (2009), doi:10.1016/j.annfar.2008.12.013 [Available online 30 January 2009]
[61] Brull R, Perlas A, Cheng PH, Chan VW. Minimizing the risk of intravascular injection during ultrasound-guided peripheral nerve blockade [Letter]. Anesthesiology 2008;109:1142
[62] Sauter AR, Dodgson MS, Stubhaug A, Cvancarova M, Klaastad O. Ultrasound controlled nerve stimulation in the elbow region: high currents and short distances needed to obtain motor responses. Acta Anaesthesiol Scand 2007;51:942-8
[63] Dupré LJ. Neurostimulateur en anesthésie locorégionale. Cah Anesthesiol 1992;40:503-10.
[64] Jochum D, Iohom G, Dupré LJ, Bouaziz H. In defense of the peripheral nerve stimulation technique [Letter]. Anesth Analg 2006;103:1038-9
[65] Rosenblatt MA. When is a single-injection nerve block not really a single injection? [Letter]. Anesthesiology 2008;109:748