

# PLACE DU NEUROCHIRURGIEN DANS LA PRISE EN CHARGE DES HYPERTENSIONS INTRACRANIENNES POST-TRAUMATIQUES

N. Aghakhani, M. Tadié

Service de Neurochirurgie, hôpital de Bicêtre, 78 rue du Général Leclerc, 94275 Le Kremlin-Bicêtre.

## INTRODUCTION

La prise en charge des traumatisés crâniens graves constitue un problème majeur de santé publique. Les lésions crânio-cérébrales des traumatisés crâniens graves sont menaçantes à court terme - avec un risque vital - ainsi qu'à long terme avec les risques de handicap fonctionnel et d'état de dépendance. Le risque essentiel du traumatisme crânien reste la survenue d'une hypertension intracrânienne (HTIC) ; celle-ci se développe dans plus de la moitié des cas de coma traumatique et une HTIC rebelle aux traitements est responsable de la majorité des décès dans les traumatismes crâniens graves. Cette prise en charge nécessite la collaboration étroite et continue des neuro-réanimateurs et des neurochirurgiens. Le neurochirurgien peut intervenir à différents stades de la prise en charge d'un traumatisé crânien grave soit en urgence et au début de la prise en charge s'il existe une lésion intracrânienne expansive, soit plus tard une fois que tous les moyens médicaux ont été utilisés et que l'hypertension intracrânienne reste rebelle à tous ces moyens thérapeutiques médicaux. Nous ne traiterons pas ici des indications de pose de capteur de prise de pression intracrânienne qui doit être discutée à chaque fois que le GCS est inférieur ou égal à 8 et si possible réalisée par un neurochirurgien. Nous nous limiterons ici à l'étude, d'une part des hématomes intracrâniens aigus et d'autre part à l'indication de la chirurgie dans la prise en charge des traumatisés crâniens avec des lésions encéphaliques diffuses et/ou un œdème cérébral diffus.

## 1. HEMATOME EXTRA DURAL (HED)

Contrairement à la croyance répandue, l'HED n'est pas très fréquent ; sa fréquence se situe entre 1,5 et 9 % des traumatisés crâniens fermés sévères [1]. L'origine du saignement

est le plus souvent une lésion artérielle et plus particulièrement de l'artère méningée moyenne due à une fracture osseuse, plus rarement une plaie du sinus veineux ou encore un saignement osseux au niveau du foyer fracturaire.

La participation chirurgicale à la prise en charge de l'hypertension intracrânienne due à un HED est évidente. Tout HED symptomatique nécessite une évacuation en urgence. Quelques rares cas peuvent être surveillés et non opérés : il s'agit de patients asymptomatiques porteur d'un HED de petite taille sans effet de masse et sans signe d'hypertension intracrânienne. Cette surveillance nécessite une hospitalisation prolongée en milieu neurochirurgical et des scanners répétés.

Le diagnostic ainsi que le traitement d'un HED doivent être faits le plus rapidement possible puisqu'en grande partie, le pronostic et le devenir de ces patients dépendent directement du délai écoulé entre le traumatisme et l'intervention chirurgicale. Mendelow et al. ont analysé une série de 83 patients porteur d'HED purs et ont constaté une différence significative entre le délai de prise en charge des patients qui décédaient et celui des patients qui évoluaient bien (Moyenne de 15 heures contre 2 heures) [2]. Les autres facteurs intervenant sur le pronostic sont : l'âge, l'état clinique préopératoire, la présence de lésions associées intracrâniennes. La taille de l'HED n'a pas d'influence directe sur le pronostic (la mortalité est cependant plus importante si l'hématome dépasse 150 mL) [1]. La mortalité globale des HED est différente selon les séries ; elle se situe aux alentours de 5 % [3] et peut aller jusqu'à 43 % dans certaines séries anciennes. Si les signes neurologiques sont peu importants en préopératoire (un court délai entre traumatisme et intervention), une guérison sans séquelle est obtenue dans 100 % des cas ; s'il existe un déficit, une mydriase, le taux de guérison sans séquelle baisse à 90 % ; en revanche s'il existe des signes de décortication ou de décérébration avant l'intervention, la mortalité est de 60 à 75 % et il n'y a que 10 % de guérison sans séquelle [3, 4].

Ces chiffres soulignent donc pourquoi l'HED représente l'urgence neurochirurgicale et combien le délai de prise en charge thérapeutique conditionne le pronostic. Il n'est malheureusement pas rare, encore de nos jours, de voir des patients arriver dans le service de neurochirurgie plusieurs heures après le diagnostic d'un HED, ce qui ne leur donne pas les meilleures chances de récupération.

Un élément important en ce qui concerne les HED mais qui peut concerner également les hématomes sous duraux et les autres lésions intracrâniennes post-traumatiques est le fait qu'un scanner négatif ou rassurant initialement, mais réalisé très précocement après le traumatisme, ne peut pas exclure l'apparition secondaire d'un hématome ou l'aggravation secondaire des lésions déjà existantes. Cette modification se fait le plus souvent durant les premières 24 heures post-traumatiques. La fréquence de l'apparition de cet hématome retardé est à peu près de 5 à 9 % pour les extra duraux, il est donc conseillé si le scanner initial a été réalisé dans les 6 premières heures après le traumatisme de le reconrôler dès que possible et surtout s'il existe une aggravation de l'état neurologique du patient ou si les chiffres de pression intra-crânienne augmentent chez un traumatisé, sédaté sans explication extra neurologique.

Par ailleurs, dans 38 à 49 % [5, 6] des cas l'HED est associé à d'autres lésions intracérébrales (HSD, contusion,...). L'existence de ces lésions associées complique la prise en charge des ces patients et conditionne le pronostic.

## **2. HEMATOMES SOUS DURAUX AIGUS (HSD)**

Il s'agit d'une collection de sang entre la dure-mère et le cerveau. Sa fréquence est estimée entre 1 et 5 % de l'ensemble des traumatismes crâniens [1] et 22 % des traumatismes crâniens graves [7]. L'hématome sous dural aigu a la réputation d'être la plus

grave des lésions post-traumatiques. La mortalité qui lui est attribuée varie entre 60 et 80 % selon les séries [1]. Il est intéressant de noter que l'on peut classer ces hématomes en deux catégories qui ont un pronostic assez différent :

1-les hématomes sous durax aigus considérés comme simples, purs : il s'agit d'une collection extra axiale du sang sans atteinte du parenchyme cérébral.

2-les hématomes sous durax compliqués ou mixtes qui représentent 40 à 60 % des patients avec une collection extra axiale associée à des atteintes du parenchyme cérébral incluant des hématomes intra cérébraux ou des contusions ou un œdème diffus.

La mortalité du premier groupe (hématome sous dural simple pur) se situe aux alentours de 22 % alors qu'elle est de 50 % pour l'association hématome sous dural/hématome intra cérébral et de 30 % pour contusion [8, 9].

Dans ces cas le facteur temps est également un élément capital. Plusieurs études ont été consacrées à ce sujet. Globalement on retrouve une mortalité de 30 % chez les patients opérés dans les 4 heures suivant le traumatisme contre une mortalité de 90 % chez les patients opérés après ce délai [7].

L'indication opératoire peut poser des problèmes. Actuellement, les recommandations, de l'Agence Nationale d'Accréditation et d'Evaluation de Santé, qui sont le fruit d'un travail commun de neurochirurgiens et de neuro-réanimateurs, conseillent l'évacuation la plus précoce possible de l'hématome sous dural aigu d'épaisseur supérieure à 5 mm avec déplacement de la ligne médiane dépassant 5 mm chez les traumatisés crâniens graves.

Dans notre série consécutive de 93 hématomes sous durax arrivés à l'hôpital de Bicêtre de 1995 à 1999, la mortalité globale est de 27,9 %. Parmi ces 93 malades, 21 ont eu un traitement conservateur sans chirurgie avec une surveillance clinique et une réanimation standard (dans 16 cas pour une très bonne tolérance clinique, et 5 fois pour la gravité de leurs états). Sur ce groupe, nous déplorons un taux de mortalité de 19 % (n = 4), tous les 4 avaient un glasgow à 3 à l'arrivée et sont décédés rapidement.

L'âge moyen de ces patients était de 50 ans et le Glasgow moyen était de 12 (en excluant les 4 patients avec glasgow 3 à l'arrivée) et un taux de retour à une vie parfaitement normale de 57 %. Il est intéressant de noter que 77 % des patients retrouvent une vie normale avec ou sans déficit modéré (GOS 1 = 57 % ou 2 = 19 %).

Le groupe le plus informatif est le groupe des patients opérés : il s'agit donc de 72 patients d'un âge moyen de 53 ans avec un Glasgow initial moyen de 8. Sur ce groupe, la mortalité globale est de 29 % (n = 21).

Plusieurs remarques s'imposent concernant la mortalité : tous les patients Glasgow 3 et 4 (3 Glasgow 3 et 10 Glasgow 4) sont morts dans un délai plus ou moins court après l'intervention durant l'hospitalisation, ce qui représente 61 % des patients décédés. Par ailleurs, 95 % des patients décédés (n = 20) avaient un Glasgow inférieur à 8 au moment de l'admission. Le seul patient décédé avec un Glasgow supérieur à 9 était un patient avec un Glasgow 13 qui est décédé suite à des complications opératoires (empyème postopératoire).

En ce qui concerne le devenir de ces patients le résultat est encourageant puisque 37 % des patients retrouvent une vie parfaitement normale et 16 % gardent un déficit modéré, ce qui donne un chiffre de 54,2 % de patients ayant un GOS de 1 à 2. 16,7 % des patients restent gravement déficitaires ou dans un état végétatif et comme nous l'avons déjà rappelé, 29 % des patients décèdent. L'association HSD et contusion cérébrale ou hémorragie méningée représentait un facteur de gravité supplémentaire.

Ces chiffres prouvent que les hématomes sous durax nécessitent une prise en charge neurochirurgicale et une réanimation intensive et que beaucoup de patients peuvent bénéficier des résultats d'une chirurgie précoce et bien indiquée.

En revanche les patients gravement atteints dès le traumatisme, c'est-à-dire, les patients qui gardent un Glasgow 3 ou 4 avec des signes d'atteinte du tronc cérébral ne sont probablement pas de bonnes indications pour la chirurgie car ils évolueront mal quelle que soit la prise en charge.

Plusieurs facteurs sont associés au pronostic de ces hématomes sous duraux aigus. Les facteurs retenus dans la littérature et que nous avons retrouvés dans notre série sont : l'âge, l'état de conscience au moment de l'admission et le délai écoulé entre le traumatisme et l'intervention (un chiffre de 4 heures est avancé par les études au delà duquel le pourcentage de mortalité augmente), les lésions cérébrales associées et enfin la persistance d'une pression intracrânienne élevée en postopératoire. D'autres facteurs sont évoqués comme facteur de mauvais pronostic mais ils nécessitent d'autres études pour pouvoir préciser leur rôle ; il s'agit de l'existence d'une hémorragie méningée associée et l'aspect irrégulier de la face interne de l'hématome sous dural qui montrerait la rupture de l'arachnoïde et l'existence d'une atteinte sous arachnoïdienne.

La chirurgie doit permettre l'évacuation la plus complète de l'hématome, l'obtention d'une hémostase parfaite au niveau de la source du saignement (veine corticale, foyer de contusion ou attrition cérébrale,..) et assurer une bonne détente cérébrale en postopératoire. Pour ces raisons nous préférons souvent la réalisation d'un grand volet osseux, volet qui ne sera pas remis en place en fin d'intervention si le cerveau reste tendu.

### **3. CONTUSIONS ET HEMATOMES INTRA PARENCHYMATEUX (HIP)**

Il s'agit d'une collection de sang à l'intérieur du parenchyme cérébral. La différenciation entre hématome intra-parenchymateux et contusion pour un patient donné peut être difficile : l'hématome est une collection qui est beaucoup plus homogène avec des contours plus réguliers qu'une contusion. L'incidence de ces hématomes post-traumatiques est difficile à préciser. Dans les grandes séries on retrouve des chiffres entre 4 et 23 % [1, 8].

Pour ces patients, la réalisation d'un scanner de contrôle durant les 48 premières heures serait intéressante ; les lésions pouvant s'aggraver secondairement.

Il existe un cadre nosologique particulier, appelé hématome post-traumatique secondaire (delayed traumatic intracerebral hemorrhage) apparaissant secondairement chez les patients dont le scanner initial était considéré comme normal. Le pourcentage rapporté de ce type d'hématome est entre 1,5 et 7 % selon les séries de la littérature [1].

Le progrès de la prise en charge médicale des traumatisés crâniens sévères a conduit à une diminution des indications chirurgicales pour des patients porteurs de contusion ou d'HIP mais il est important de garder présent à l'esprit la possibilité d'une intervention chirurgicale pour ces patients puisque parfois une intervention chirurgicale peut contrôler de façon plus rapide et plus efficace la pression intracrânienne et la situation clinique d'un patient. Dans certains cas, l'indication chirurgicale semble facile à poser : il s'agit des patients ayant un hématome intra-cérébral de taille importante avec une altération de l'état de conscience, des signes neurologiques focaux et un grand déplacement de la ligne médiane et des structures ventriculaires.

En ce qui concerne les contusions et les hématomes temporaux et frontaux antérieurs, il est logique de proposer une lobectomie - qui tentera d'emporter l'ensemble du tissu contus et mettra probablement le patient à l'abri d'un œdème postopératoire -plutôt qu'une simple évacuation de l'hématome. L'intérêt d'un contrôle permanent de la pression intracrânienne en postopératoire pour ces patients n'est plus à démontrer et il est intéressant de contrôler les scanners précocement et à distance de l'intervention.

Dans les séries récentes, la mortalité des hématomes intra-cérébraux post-traumatiques se situent entre 15 % et 25 % [1, 11]. La mortalité est intimement liée à l'état de conscience préopératoire (les patients avec un glasgow inférieur à 8 avant l'intervention auraient une mortalité de 45 % alors que les patients dont le glasgow est supérieur à 8 en préopératoire immédiat auraient une mortalité de 6 %); d'autres études montrent une mortalité plus élevée aux alentours de 58 % pour les patients comateux en préopératoire [1].

Notre attitude est assez agressive vis-à-vis de ces lésions, nous pensons que l'indication chirurgicale doit se discuter pour chaque patient de façon assez rapide une fois que la possibilité de contrôle médical de la pression intracrânienne est dépassée surtout si l'hématome ou la contusion se situe en zone non fonctionnelle. Par contre il faut savoir que cette chirurgie peut être difficile puisque le cerveau contus saigne facilement et que l'hémostase des tranches de section demande beaucoup de patience.

#### **4. LESIONS ENCEPHALIQUES DIFFUSES (ŒDEME, CONTUSIONS MULTIPLES)**

Nous n'allons pas rentrer dans les détails physiopathologiques de cette entité mais nous considérons comme définition l'augmentation de la pression intracrânienne au delà de 30 mmHg sans lésion expansive intracrânienne individualisable. Il n'est pas toujours facile de préciser l'existence d'un œdème cérébral diffus sur le scanner cérébral fait en urgence ; certains signes sont assez évocateurs de cette entité : la disparition de l'image du 3<sup>e</sup> ventricule, la disparition des citernes péri-mésencéphaliques, la disparition de la visibilité des sillons corticaux. L'IRM serait un examen plus informatif pour montrer cet œdème, mais cet examen est difficilement réalisable en urgence notamment chez les patients intubés, ventilés.

L'augmentation de la pression intracrânienne suivant un traumatisme crânien sévère sans lésion intracrânienne reste actuellement le problème majeur de la prise en charge de ces traumatisés crâniens. Le décès d'environ 50 % des patients après un traumatisme crânien sévère est le résultat d'une telle augmentation de la pression intracrânienne [1] et même si ces patients survivent, compte tenu de l'existence de l'hypertension intracrânienne prolongée, ils restent souvent avec un handicap sévère ou dans un état végétatif. Les données actuelles montrent que seulement 16,4 % des patients avec un diagnostic de lésions cérébrales diffuses (grade 3) ont un pronostic favorable et 34 % décèdent.

Les mesures proposées pour le traitement et la prise en charge de ces patients incluent l'utilisation des barbituriques, l'hyperventilation dont l'utilité est de plus en plus contestée, l'hypothermie, l'emploi des médicaments hyperosmolaires comme le manitol et le sérum salé hypertonique et en dernier lieu, la décompression chirurgicale. Cette chirurgie est considérée comme la dernière étape de la prise en charge de ces patients, tout en sachant que parmi toutes ces mesures, l'intervention chirurgicale offre la diminution la plus rapide de la pression intracrânienne avec probablement moins de complications.

Cette technique chirurgicale a été étudiée depuis longtemps dans le milieu neurochirurgical, mais les premières publications intéressantes de l'ère actuelle de la neurochirurgie remonte à 1971 où Ransohof [12] propose une hémicrâniectomie pour le traitement des hématomes sous duras aigus ainsi que pour les patients porteurs d'un œdème cérébral diffus mais les résultats n'étaient pas très encourageants. Par ailleurs, quelques études expérimentales ont montré dans les années 1977-1980 que cette décompression osseuse pouvait provoquer une aggravation de l'œdème cérébral et augmentait la possibilité de survenue d'un infarctus cérébral, c'est la raison pour laquelle cette technique a été progressivement abandonnée par les neurochirurgiens. Mais depuis quelques années,

on assiste à un regain d'intérêt pour cette technique comme en témoigne le nombre de publications qui la concernent.

Tout d'abord quelques études expérimentales ont montré l'amélioration de la survie et des paramètres para-cliniques des animaux traités par cette technique. Une étude réalisée en 1996 [13] testant l'intérêt d'une décompression osseuse dans les hypertensions intracrâniennes malignes et après un accident ischémique montre une différence significative de la mortalité entre les deux groupes (35 % de mortalité pour le groupe non traité, et 0 % pour le groupe opéré), une différence significative de la récupération neurologique et de la taille de l'infarctus entre ces deux groupes. Une autre étude [14] montre que cette décompression osseuse permet une amélioration très rapide du débit sanguin cérébral (commençant avec la craniotomie et augmentant les 24 premières heures), qui persiste dans la semaine suivant la chirurgie et s'atténue pour disparaître dans le mois suivant l'intervention. Les patients opérés montraient une amélioration significative et progressive de leur état de conscience.

D'autres études, cliniques cette fois, affirmaient l'intérêt de cette technique dans la prise charge des hypertensions intracrâniennes résistantes au traitement médical. Une étude rétrospective fut conduite en 1997 par Pollin et al. [15] sur 92 patients ayant tous subi une craniectomie. Cette étude comparait les patients opérés à des patients comparables et non opérés provenant des registres du Traumatic Data Coma Bank. L'âge moyen des patients opérés était de 18,7 ans et la mortalité globale était de 23 %. Les résultats étaient encourageants pour 37 % des patients (GOS 1 et 2). Comparé aux résultats obtenus chez les patients contrôles, le devenir était significativement amélioré pour les patients opérés. Plusieurs éléments importants sortent de cette étude : les résultats sont meilleurs d'une part pour les moins de 17 ans, d'autre part pour les patients ayant un score de Glasgow supérieur ou égal à 6 en préopératoire. Les patients opérés au-delà des 48 premières heures après leur traumatisme montrent des résultats inférieurs à ceux qui ont été opérés dans les 48 premières heures, ce qui souligne encore la nécessité de la prise en charge rapide de ces patients.

L'étude de Yoo et al. [16] prouve l'efficacité de cette technique sur la baisse de la pression intracrânienne. Ce travail montre la diminution rapide de la pression intraventriculaire dès la décompression osseuse (diminution  $50 \pm 16,6$  % de la valeur initiale), l'ouverture de la dure-mère permettant une baisse de la pression intracrânienne d'environ 34,5 %. Cette étude souligne par ailleurs un élément important : chez les patients opérés (20 patients) si la pression intracrânienne restait supérieur à 35 mmHg durant les 24 premières heures après la chirurgie, la mortalité était de 100 %.

La seule étude prospective que nous avons retrouvée dans la littérature concernant la décompression chirurgicale est une étude réalisée en 1999 par Kleist-Welch Guerra [17]. Cette étude qui s'échelonne sur 20 ans concerne 57 patients ayant tous bénéficié d'une décompression chirurgicale dans les cas d'hypertension intracrânienne post-traumatique résistante au traitement médical.

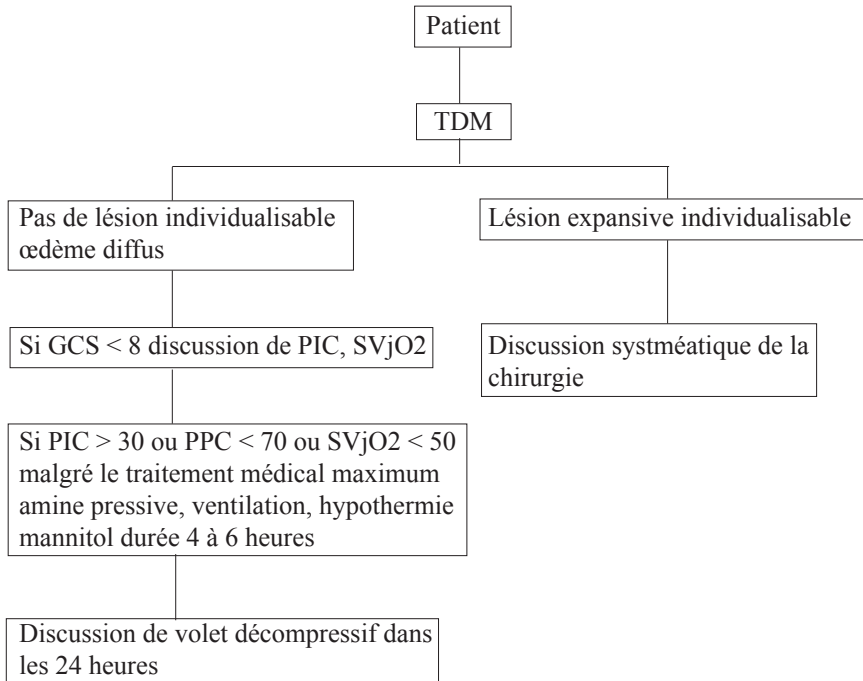
L'âge limite d'inclusion était 50 ans, les patients avec une atteinte importante du tronc cérébral et avec un Glasgow initial à 3 avec mydriase bilatérale ont été exclus de cette étude. L'indication de la chirurgie décompressive était basée sur une augmentation progressive de la pression intracrânienne résistant à tout traitement médical associée obligatoirement à une dégradation clinique (diminution du score de Glasgow, apparition d'une mydriase et à des éléments électrophysiologiques (électroencéphalogramme, potentiels évoqués somesthésiques, potentiels évoqués auditifs).

Chez 31 patients, une décompression unilatérale a été réalisée alors qu'une décompression bilatérale a été pratiquée chez 26 autres patients. Le taux global de survie était de 81 %, la mortalité de 19 % et 58 % des patients retrouvent une vie normale sans déficit

ou avec un déficit modéré (GOS 1 et 2), 11 % sont sévèrement handicapés, 9 % restent dans un état végétatif. Le meilleur critère prédictif d'un bon pronostic était le score de Glasgow dans les 24 premières heures post-traumatiques et le niveau de la pression intracrânienne en réopératoire.

Nous avons réalisé ce type d'intervention chez un nombre limité de patients (7 patients : 3 patients ont retrouvé une vie normale sans déficit, 2 sont gravement handicapés, 1 est dans un état végétatif et 1 est décédé).

Toutes ces études prouvent que la décompression doit être considérée comme une arme efficace pour le traitement des hypertensions intracrâniennes malignes post-traumatiques mais l'important est de savoir à quel patient on peut proposer cette intervention et dans quel délai il faut la réaliser (Figure 1) :



**Figure 1** : *Arbre décisionnel en neuro-traumatologie*

La chirurgie doit être discutée dès que le traitement médical ne parvient plus à contrôler l'HTIC et réalisée au plus tard dans les 24 heures qui suivent cet échappement au traitement médical. La décompression osseuse doit être large soit unilatérale (au niveau fronto-temporo-pariétal) soit bilatérale. Une technique de décompression bi-coronale peut être utilisée mais elle peut être plus hémorragique et moins esthétique. L'intervention est plus souvent unilatérale si l'œdème est prédominant d'un seul côté mais peut être bilatérale en cas d'œdème bilatéral important. L'ouverture durelle doit être systématique, suivie d'une plastie durelle soit à l'aide de l'épicrâne et de l'aponévrose temporale, soit à l'aide de matériel inerte. Une cranioplastie peut être réalisée trois à six mois après l'intervention initiale. Les recommandations qui sont justifiées à nos yeux sont les suivantes :

L'âge limite doit être aux alentours de 50 ans, en excluant les patients Glasgow 3, en mydriase bilatérale avec des signes importants d'atteinte du tronc cérébral. Cette

décompression pour être efficace doit être réalisée dans les plus brefs délais une fois que la prise en charge médicale est dépassée.

## CONCLUSION

La prise en charge des traumatisés crâniens nécessite donc une coopération permanente du neuro-chirurgien et du neuro réanimateur. Certaines lésions nécessitent une prise en charge chirurgicale aiguë, ce qui permet une diminution rapide de la pression intracrânienne mais même ces patients doivent avoir une surveillance en réanimation neurochirurgicale, puisque les complications postopératoires notamment l'augmentation de la pression intracrânienne peuvent survenir même après le traitement de l'HED simple. D'autres lésions nécessitent tout d'abord une prise en charge médicale initiale mais peuvent devenir chirurgicales par la suite (contusion cérébrale, hématome intracérébral initialement bien supporté œdème diffus etc.)

Enfin il ne faut pas considérer l'hypertension intracrânienne maligne sans lésion individualisable comme une entité sans aucune possibilité thérapeutique puisque lorsque le traitement médical est dépassé, la chirurgie décompressive peut apporter des résultats intéressants si l'indication est posée à temps chez les patients bien sélectionnés.

---

## REFERENCES BIBLIOGRAPHIQUES

- [1] Cooper PR. Post-traumatic intracranial mass lesions. In: Cooper PR, eds. Head injury, Williams & Wilkins, New York, 1993, 275-329
- [2] Mendelow AD, Karmi MZ, Paul KS, et al. Extradural haematoma: effect of delayed treatment. *Br Med J* 1979;1:1240-1242
- [3] Bricolo AP, Pasut LM. Extradural hematoma: Toward zero mortality. A prospective study. *Neurosurgery* 1984;14:8-12
- [4] Seelig J, Marshall LF, Toutant SM, Toole BM, Klauer MR, Bowers SA, Varnell JA. Traumatic acute epidural hematoma: unrecognized high mortality in comatose patients. *Neurosurgery* 1984;15:617-620
- [5] Cordobes F, Lobato RD, Rivas JJ, et al. Observations on 82 patients with extradural hematoma. Comparison of results before and after the advent of computerized tomography. *J of Neurosurg* 1981;54:179-186
- [6] Cook RJ, Dorsch NWC, Fearnside MR et al. Outcome prediction in extradural haematomas. *Acta Neurochir (Wien)* 1986;95:90-94
- [7] Seelig JM, Becker DP, Miller JD, et al. Traumatic acute subdural hematoma. Major mortality reduction in comatose patients treated within four hours. *N Engl J Med* 1981;304:1511-1518
- [8] Jamieson KG, Yelland JDN. Surgically treated traumatic subdural hematomas. *J Neurosurg* 1972;37:137-149
- [9] Stone JL, Rifai MHS, Sugar O. Subdural hematomas. I. Acute subdural hematomas: Progress in definition, clinical pathology and therapy. *Surg Neurol* 1983;19:216-231
- [10] Zimmerman RA, Bilaniuk LT, Gennarelli T, et al. Cranial computed tomography in diagnosis and management of acute head trauma. *Am J Roentgenol* 1978;131:27-34
- [11] Legros B, Lapiere F, Fournier F, et al. Hématomes intracérébraux traumatiques. *Agressologie* 1988;29:405-408
- [12] Ransohoff J, Vallo B, Gage EJ, et al. Hemicraniectomy in the management of acute subdural haematomas. *J Neurosurg* 1971;34:70-76
- [13] Doerfler A, Forsting M, Reith W, et al. Decompressive craniectomy in a rat model of «malignant» cerebral hemispheric stroke: experimental support for an aggressive therapeutic approach. *J Neurosurg* 1996;85:853-859
- [14] Yamakami I, Yamaura A. Effects of decompressive craniectomy on regional cerebral blood flow in severe head trauma patients. *Neurol Med Chi (Tokyo)* 1993;33:616-620
- [15] Pollin RS, Shaffrey ME, Bogaev CA, et al. Decompressive bifrontal craniectomy in the treatment of severe refractory posttraumatic cerebral edema. *Neurosurgery* 1997;40:84-92

[16] Yoo DS, Kim DS, Cho KS, et al. Ventricular pressure monitoring during bilateral decompression with dural expansion. *J Neurosurg* 1999;91:953-959

[17] Kleist-Welch Guerra W, Gaab MR, Dietz H, et al. Surgical decompression for traumatic brain swelling: indications and results. *J Neurosurg* 1999;90:187-196